

ABSTRACT

Reducer risikoen for osteonekrose i kæberne

Osteonekrose i kæberne (Eng. "osteonecrosis of the jaws", forkortet ONJ) ses i stigende grad verden over. ONJ er en alvorlig komplikation til antiresorptiv behandling med bisfosfonat, denosumab samt visse kemoterapeutika. ONJ kan medføre tab af tænder og kæbedele og invalidere tyggefunktionen. Den antiresorptive behandling anvendes mod knoglemetastaser fra en række maligne tilstande samt mod osteoporose. I den senere tid anvendes antiresorptiv behandling også som adjutant behandling hos postmenopausale kvinder med brystcancer for at reducere risiko for tilbagefald af sygdommen. I artiklen gives en oversigt over osteonekrosens epidemiologi, symptomer, diagnostik, klinik og behandling. Endelig gives retningslinjer for, hvordan man skal forholde sig vedrørende tandbehandling, oral kirurgi og henvisning af patienter i antiresorptiv behandling.

Medicinrelateret osteonekrose i kæberne – oversigt og retningslinjer

Morten Schiødt, overtlæge, dr.odont., Tand-Mund-Kæbekirurgisk Klinik, Rigshospitalet, København, Danmark

Cecilia Larsson Wexell, overtlæge, odont.dr., ph.d., Afdeling for Oral og Maxillofacial Kirurgi, Södra Älvsborg Sjukhus, Region Västra Götaland, Borås, och Afdeling för Biomaterialer, Institut för Kliniska Sciences, Sahlgrenska Akademien, Göteborgs Universitet, Göteborg, Sverige

Bente Brokstad Herlofson, førsteamanuensis, odont.dr., Afdeling for oral kirurgi og oral medicin, Det odontologiske fakultet, Universitetet i Oslo, og Oslo Universitetssykehus, Avdeling for øre-nese-hals, Tannhelseteamet, Radiumhospitalet, Norge

Camilla Ottesen, forskningsårsstuderende, stud.odont., Tand-Mund-Kæbekirurgisk Klinik, Rigshospitalet, København, Danmark

Sven-Erik Nørholt, overtlæge, professor, ph.d., Afdeling for Tand-, Mund- og Kæbekirurgi, Aarhus Universitetshospital, og Sektion for Kæbekirurgi og Oral Patologi, Institut for Odontologi, Health, Aarhus Universitet, Danmark

Osteonekrose i kæberne (Osteonecrosis of the Jaws (ONJ)) blev første gang rapporteret i 2003 fra USA (1). Marx og medarbejdere havde fundet, hvad de kaldte avaskulær nekrose, i kæberne hos en række patienter, der var behandlet med pamidronat (Aredia[®]) og zoledronsyre (Zometa[®]). Herved startede på mange måder en epidemi, som har ramt verden over, hvor man har brugt antiresorptiv medicin. Bisfosfonater (fx zoledronsyre, pamidronat, bondronat eller alendronat) anvendes til at styrke knoglerne, idet de hæmmer osteoklasterne, som er de celler, der nedbryder knoglevæv og som led i den fysiologiske ombygning. Bisfosfonater har derimod meget lille effekt på de knoglenydannende celler, osteoblasterne, som stadig kan få lov at danne ny knogle som led i den normale ombygning af knoglen. Herved øger bisfosfonaterne mineralindholdet i knoglerne. Bisfosfonater har en signifikant god effekt mod smerter og spontanfrakturer (fx sammenfald i ryggen) hos patienter med metastaser i knoglerne og patienter i behandling mod osteoporose.

EMNEORD

Osteonecrosis;
jaws;
antiresorptive
treatment;
cancer;
osteoporosis

Bisfosfonater har været anvendt i Danmark siden 1995 mod osteoporose og siden 2001 mod knoglemetastaser (2). Bisfosfonater anvendes i høj dosis ved maligne tilstande, især patienter med brystcancer, prostatacancer og myelomatose, mens man anvender lavdosis ved osteoporose.

En ny indikation for bisfosfonatbehandling er intravenøs zoledronsyre adjutant til systemisk behandling af postmenopausale brystcancerpatienter for at reducere risikoen for tilbagefald af sygdommen (3). En ny type anti-resorptiv medicin, denosumab, blev indført i 2010. Denosumab er et monoklonalt antistof, der er rettet mod RANKL-receptoren på osteoklasten, der herved inaktiveres, og knogledbrydningen reduceres ligesom ved bisfosfonatbehandling. Mens bisfosfonater indbygges i knoglerne og har en halveringstid på flere år, halveres denosumab på 25-28 dage og er formentlig helt udskilt efter seks måneder (4). Denosumab markedsføres dels som Prolia[®] (60 mg) til lavdosisbrug halvårligt ved osteoporose, dels som XGEVA[®] (120 mg) til højdosisbrug månedligt ved cancer. Såvel bisfosfonater som denosumab kan medføre ONJ.

Faktaboks 1

Medicinrelateret osteonekrose i kæberne kan opstå efter behandling med anti-resorptiv medicin som bisfosfonater og denosumab samt tyrosinkinasehæmmere, der er nye kemoterapeutika virksomme mod en række cancer typer.

Epidemiologi

Siden de første rapporter i 2003-04 (1,5) er der rapporteret tusindvis af tilfælde over det meste af verden med stigende hyppighed. En række oversigtsarbejder har beskrevet epidemiologien af ONJ, som bedst kan opsummeres som følger: ONJ er generelt meget sjælden hos osteoporosepatienter, i gennemsnit ca. 0,12 %, hvor hyppigheden i forskellige studier varierer fra 0,0 til 4,3 % (6). I Danmark er 92.000 personer med osteoporose i behandling med bisfosfonat (alendronat, Fosamax[®]) eller denosumab (Prolia[®]).

Prævalensen af ONJ hos patienter i højdosisbehandling med bisfosfonat eller denosumab (XGEVA[®]) er derimod betragtelig, varierende fra 0 % op til 27,5 % (6-9). Det er hovedsagelig patienter med brystcancer, prostatacancer og myelomatose, som behandles med højdosis. Hyppigheden af ONJ ligger oftest på 5-10 % i denne gruppe. I Danmark antages 6.000-8.000 patienter at være i højdosisbehandling på et givet tidspunkt (2014). Hertil kommer, at ONJ nu er rapporteret i forbindelse med nogle nye typer kemoterapeutika, de såkaldte tyrosinkinasehæmmere (10). Disse anvendes desuden til en række andre cancer typer, også uden knoglemetastaser, fx nyrecancer, lungecancer og mave-tarm-cancer. ONJ i forbindelse med tyrosinkinasehæmmere er endnu sjælden, men er konstateret hos flere danske patienter. ONJ er rapporteret både i forbindelse med bevacizumab alene med en hyppighed på 0,2 %, og i kombination med zoledronsyre med væsentlig højere hyppighed (0,9 %) (10).

Antiresorptive medikamenter

De antiresorptive medikamenter omfatter bisfosfonater og denosumab. I Tabel 1 vises bisfosfonater og denosumabpræparater og i Tabel 2 de vigtigste tyrosinkinasehæmmere (11-13).

Bisfosfonater

De mest potente er zoledronsyre (Zometa[®]) og pamidronat (Aredia[®]), mens fx alendronat (Fosamax[®]) er mindre potent. De to første anvendes til højdosisbehandling af cancerpatienter med metastaser og cancerpatienter med tumorinduceret hypercalcæmi og administreres intravenøst, mens alendronat anvendes til osteoporosepatienter og er lavdosisbehandling, som gives peroralt i tabletform (4). Supplerende skal det oplyses, at zoledronsyre i form af Alcasta[®] nu også kan gives i lavdosis til osteoporosepatienter og administreres én gang årligt intravenøst til osteoporosepatienter.

Denosumab

Denosumab er markedsført siden 2010 og anvendes i form af XGEVA[®] (højdosis) til cancerpatienter, mens det i form af Prolia[®] (lavadosis) hovedsageligt anvendes til osteoporosepatienter. Både XGEVA[®] og Prolia[®] gives som subkutan injektion.

Hvad er henholdsvis høj- og lavdosisbehandling?

Det fremgår af ovennævnte, at de fleste præparater kan gives både i højdosis til cancerpatienter med knoglemetastaser og i lavdosis til osteoporosepatienter. Da præparaterne administreres intravenøst, subkutan og peroralt i både høj- og lavdosis, kan administrationsmåden ikke anvendes til at skelne. Den letteste måde at skelne mellem høj- og lavdosis er, at som hovedregel gives højdosis til cancerpatienter og lavdosis til osteoporosepatienter.

Det skal imidlertid understreges, at nogle cancerpatienter, fx patienter med brystcancer og prostatacancer, tilbydes lavdosisbehandling i forebyggende øjemed, uden at der er metastaser. Tabel 1 viser oversigt over grupperne samt almindelig dosis af præparaterne.

Faktaboks 2

Antiresorptiv behandling deles overordnet i to grupper:

- Højdosis, som ordineres til en række cancersygdomme med malignitet i knoglerne. Der er skønsmæssigt 6-8.000 personer i højdosisantiresorptiv behandling i Danmark. Alle i moderat til høj risiko for at udvikle osteonekrose.
- Lavdosis, ordineres mod osteoporose og er forbundet med meget lavere risiko for osteonekrose. Selv om risikoen for ONJ er meget lav (ca. 0,1 %) for osteoporosepatienter, udgør osteoporosepatienter alligevel en væsentlig andel af det samlede antal ONJ-patienter i Danmark. Dette skyldes det store antal (92.000) personer med osteoporose, der er i antiresorptiv behandling i Danmark.



Antiresorptive medikamenter

Cancer-behandling				
Generisk navn (handelsnavn)	Behandlings-indikation	Administrations-måde	Interval mellem hver dosis	Dosis
Zoledronsyre (Zometa®)	<ul style="list-style-type: none"> Forebygger knoglerelaterede hændelser hos patienter med malignitet i knoglerne. Reducerer risikoen for yderligere spredning af cancersygdom samt øger overlevelsen hos patienter med visse typer af cancersygdom 	Intravenøst	4 uger	4 mg
Pamidronsyre (Pamidronat-dinatrium Hospira®)	<ul style="list-style-type: none"> Myelomatose Tumorinduceret hypercalcæmi 	Intravenøst	4 uger	90 mg
Ibandronsyre tabl. (Bondronat®)	<ul style="list-style-type: none"> Tumorinduceret hypercalcæmi Forebyggelse af komplikationer ved osteolytiske knoglemetastaser 	Tabletter	Daglig	50 mg
Ibandronsyre inf. (Bondronat®)	<ul style="list-style-type: none"> Se ovenfor 	Intravenøst	4 uger	6 mg
Clodronat (Bonafos®)	<ul style="list-style-type: none"> Tumorinduceret hypercalcæmi Osteolyse pga. maligne processer 	Tabletter	Daglig	1.600 mg
Denosumab (XGEVA®)	<ul style="list-style-type: none"> Forebygger knoglerelaterede hændelser hos voksne med knoglemetastaser fra solide tumorer Øger overlevelsen hos patienter med visse typer cancersygdom 	Subkutant	4 uger	120 mg
Osteoporose-behandling				
Generisk navn (handelsnavn)	Behandlings-indikation	Administrations-måde	Interval mellem hver dosis	Dosis
Zoledronsyre (Aclasta®)	<ul style="list-style-type: none"> Osteoporose hos voksne mænd og postmenopausale kvinder 	Intravenøst	Årlig	5 mg
Pamidronsyre (Pamidronat-dinatrium Hospira®)	<ul style="list-style-type: none"> Se tabel ovenfor, anvendes desuden til langtids-behandling af osteoporose 	Intravenøst	Årlig	5 mg
Ibandronsyre tabl. (Bonviva®)	<ul style="list-style-type: none"> Behandling af postmenopausal osteoporose 	Tabletter	Månedlig	150 mg
Ibandronsyre inf. (Bonviva®)	<ul style="list-style-type: none"> Se ovenfor 	Intravenøst	Månedlig	1 mg/ ml
Alendronat (Alendronat®, Bonasol®, Fosamax®)	<ul style="list-style-type: none"> Behandling af postmenopausal osteoporose 	Tabletter	Daglig	1.600 mg
Alendronat + Cholecalciferol (Fosavance®)	<ul style="list-style-type: none"> Behandling og forebyggelse af postmenopausal osteoporose samt til mænd mhp at nedsætte risikoen for vertebrale frakturer 	Tabletter	Ugentlig	70 mg
Risedronat (Optinate Septimum®, Riseostad®)	<ul style="list-style-type: none"> Se ovenfor 	Tabletter	Ugentlig	35 mg
Denosumab (Prolia®)	<ul style="list-style-type: none"> Behandling af osteoporose hos kvinder og mænd, samt forebyggende ved prostatacancer patienter med forhøjet risiko for fraktur. 	Subkutant	Halvårlig	60 mg

Tabel 1. Oversigt over bisfosfonat- og denosumabpræparater markedsført i Danmark, som ordineres ved behandling af cancermetastaser i knoglerne og osteoporose.

Table 1. Overview of bisphosphonates and denosumab marketed in Denmark, used for treatment of cancer metastases in the bones and osteoporosis.



KLINISK RELEVANS

Osteonekrose i kæberne (ONJ) efter antiresorptiv medicinsk behandling er en ny global epidemi, som har udviklet sig til en større odontologisk-medicinsk udfordring. ONJ rammer en række cancerpatienter og osteoporosepatienter med stigende antal over hele verden. Tandlæger i privat praksis vil formentlig alle have en eller flere patienter, der er i risiko for at ud-

vikle ONJ. Tandlægerne bør derfor være opmærksomme på at få alle deres patienters medicinliste, da ikke alle patienter kender navnet på deres antiresorptive medicin. Endvidere er ikke alle patienter klar over risikoen for ONJ og sammenhængen med fx tandekstraktioner. Artiklen giver vejledning til tandlægerne for at reducere denne risiko.

Tyrosinkinasehæmmere

Tyrosinkinasehæmmere er antiangiogenetiske stoffer, der virker som kemoterapeutika og hæmmer en række cancerformer (10,14-16). Generiske navne og registrerede navne er angivet i Tabel 2.

De mange antiresorptive stoffer og tyrosinkinasehæmmere med komplicerede navne er vanskelige at huske for de fleste patienter og er også en udfordring for tandlægen og lægen, når der skal optages en relevant medicinanamnese. Spørg patienten, om han/hun får knoglestyrkende behandling, og anmod om en detaljeret medicinliste. Det kan være en hjælp at anvende ”www.medicin.dk” som hjælp til forklaring af ukendte præparater.

Hvor hurtigt opstår ONJ efter start af antiresorptiv behandling?

Blandt de patienter, der udvikler ONJ, er varigheden af bisfosfonatbehandling afhængig af typen af bisfosfonat, idet de mest potente, fx zolendronat (Zometa[®], Aclasta[®]) og pamidronat (Aredia[®]) hurtigere kan medføre ONJ end de mindre potente, fx alendronat. De potente bruges især til cancerpatienter og i

Tyrosinkinasehæmmere

Generisk navn (handelsnavn)*	Behandlingsindikation	Virkningsmekanisme
Sunitinib (Sutent [®])	– Bugspytkirtelcancer – Nyrecancer – Mave-tarm cancer	Hæmmer en række tyrosinkinase-receptorer
Sorafenib (Nexavar [®])	– Nyrecancer – Levercancer – Thyroideacancer	Multikinasehæmmer, som hæmmer proliferation af cancerceller in vitro
Bevacizumab (Avastin [®])	– Nyrecancer – Ikke-småcellet lungecancer – Cancer i tyktarmen – Ovariecancer	Hæmmer binding af vaskulær endotelial vækstfaktor (VEGF) til sine receptorer
Imatinib (Glivec [®])	– Kronisk myeloid leukæmi – Akut lymfoid leukæmi – Kronisk eosinofil leukæmi – Mave-tarm cancer	Hæmmer tyrosinkinase-receptorer
Gefitinib (Iressa [®])	– Ikke-småcellet lungecancer	Hæmmer tyrosinkinasedomænet af den epidermale vækstfaktorreceptor, EGFR
Erlotinib hydroklorid (Tarceva [®])	– Ikke-småcellet lungecancer – Pancreas cancer	Type 1-tyrosinkinase-hæmmer, potent hæmmer af den intracellulære fosforyl-ering af EGFR som findes på celleoverfladen af normale celler og cancerceller
Cabozantinib (Cometriq [®])	– Thyroideacancer	Hæmmer en række tyrosinkinaser, som er impliceret i tumurvækst og angiogenese

Tabel 2. Nye kemoterapeutika: Tyrosinkinasehæmmere med anti-angiogenetisk effekt, som anvendes mod en række cancersygdomme og menes at kunne medvirke til udvikling af osteonekrose i kæberne.

Table 2. New chemotherapeutics: Tyrosinkinase inhibitors with anti-angiogenetic effect, which may contribute to the development of osteonecrosis of the jaws.

* Referencer: Guarni et al. 2010 (13), Brunello et al. 2009 (14), Hopp et al. 2012 (15), Marino et al. 2014 (16).



Osteonekrose stadier

ONJ stadie	Beskrivelse
I risiko	Ingen synlig nekrotisk knogle hos patienter som har været i behandling med antiresorptiv medicin
Stadie 0	Ingen klinisk evidens for nekrotisk knogle, men non-specifikke kliniske fund, røntgenforandringer og symptomer
Stadie 1	Eksponeret og nekrotisk knogle, eller fistel, hvor igennem knogle kan sonderes, hos patienter som er asymptomatiske og ikke har tegn på infektion
Stadie 2	Eksponeret og nekrotisk knogle, eller fistel hvor igennem knogle kan sonderes, associeret med infektion, kendetegnet ved smerter og rødme, omkring eksponeret knogle, og/eller pusdannelse
Stadie 3	Som stadie 2 samt en eller flere af følgende: eksponeret og nekrotisk knogle udover processus alveolaris, dvs. inferiore grænse af canalis mandibulae, ramus mandibulae, sinus maxillaris og zygoma, og/eller patologisk fraktur, ekstra-oral fistel, oro-antral/oro-nasal kommunikation

Tabel 3. Stadieinddeling af Medicin-relateret ONJ (MRONJ).***Table 3.** Staging of Medication-related ONJ (MRONJ).*

* Referencer: efter AAOMS Consensus paper 2014: Medication-related Osteonecrosis of the Jaw - 2014 Update. (Ruggerio et al. 2014 (ref.4)).

* after AAOMS Consensus paper 2014: Medication-related Osteonecrosis of the Jaw - 2014 Update. (Ruggerio et al. 2014 (ref.4)).

højere doser, end hvad osteoporosepatienter behandles med. "Copenhagen ONJ Cohort" er en kohorte af alle patienter med ONJ modtaget på Rigshospitalet siden den første patient i 2004. Der er foretaget systematisk dataindsamling på disse patienter siden 2004, og kohorten omfatter nu 215 patienter. Den gennemsnitlige behandlingstid for højdosisbehandling for patienterne i "Copenhagen ONJ Cohort" (n = 215, august 2015) er 24-30 måneder for bisfosfonatbehandling (kortere for zoledronsyre og længere for pamidronat og ibandronat) (variation 1-114 måneder), mens gennemsnittet er 15 måneder for højdosisdenosumab (XGEVA[®]). Behandlingstiden for lavdosis (osteoporose)-behandling til udvikling af ONJ er væsentlig længere. For alendronat er behandlingstiden til udbrud af ONJ 86 måneder (variation 13-142 måneder), mens tiden for denosumab i lavdosis (Prolia[®]) er 39 måneder (variation 12-16 måneder) (Upublicerede data, Morten Schiødt). Da denosumab har været kort tid på markedet, er erfaringerne mindre for dette end for bisfosfonaterne.

Terminologi

Siden de første tilfælde forårsaget af bisfosfonat i 2003 er der rapporteret denosumabinducerede osteonekroser efter 2010, og de sidste par år er der endvidere rapporteret osteonekroser i forbindelse med tyrosinkinasehæmmere. Benævnelserne har derfor ændret sig fra "bisfosfonat-relateret osteonekrose" og lign. til "medicinrelateret osteonekrose" (eng. Medication-related osteonecrosis), som tager højde for de forskellige typer af medikamenter (4).

Definition af ONJ

ONJ defineres initialt (13,17,18) ved synlig eksponeret knogle eller knogle, som kan sonderes igennem en fistel, tilstedeværende i mindst otte uger hos en patient, som er i behandling

med bisfosfonat, og som ikke har fået strålebehandling for hoved-hals-cancer (13,17-20). Patienter behandlet med denosumab og andre antiresorptiva inkluderes i definitionen (4). Udover ovennævnte patienter forekommer der en række patienter, som har "død" kæbe, men ikke eksponeret knogle visuelt eller gennem en fistel. Denne gruppe kaldes "non-exposed" ONJ og adskiller sig ikke biologisk fra de kendte "exposed" ONJ (21). Der er øget opmærksomhed på denne gruppe, som i dag udgør op til 25 % af alle ONJ-patienter (22). Der er særlige udfordringer i at stille diagnosen på non-exposed ONJ. Derfor er der fremsat forslag til kriterier for non-exposed ONJ, som kræver histologisk påvisning af nekrotisk knogle (21). Non-exposed ONJ kan formentlig stilles i mange tilfælde ud fra klinik og billeddiagnostik, men der er endnu ikke global konsensus om de diagnostiske kriterier.

Klassifikation

ONJ inddeles i 3 stadier, stadie 1 er uden symptomer, stadie 2 med symptomer og/eller infektion, mens stadie 3 udgør de avancerede stadier (Tabel 3). Fordelingen af ONJ-stadier domineres af stadie 1 (13-45 % af tilfældene) og stadie 2 (hyppigst med 41-60 % af tilfældene), mens stadie 3 er mindre almindeligt (8-13 %) (21,23). Man har i 2009 tilføjet et ekstra stadie: Stadie 0, som omfatter non-specifikke symptomer, og som forfatterne finder er usikkert at bruge og usikkert defineret. I daglig praksis fungerer stadieinddelingen i 3 stadier (1-3) glimrende. Se endvidere Tabel 3.

Demografi og klinik

ONJ forekommer hyppigst hos kvinder, som udgør to tredjedele. Aldersgruppen varierer fra 35 år til 95 år med en gennemsnitsalder på 65-68 år i de fleste undersøgelser (6,21,22).

Almensygdomme i Copenhagen ONJ Cohort

Antal patienter	Almendiagnose	Antal (%)
205 (april 2015)	Osteoporose	75 (37 %)
	Cancer-alle typer	131 (64 %):
	Brystcancer	69 (33 %)
	Prostata cancer	31 (15 %)
	Myelomatose	25 (12 %)
	Andre cancere	6 (3 %)

Tabel 4. Fordeling af almensygdomme blandt 205 konsekutive patienter med osteonekrose i kæberne, som indgår i Copenhagen ONJ Cohort. Én patient havde både osteoporose og brystcancer.

Osteonekrose, multiple områder

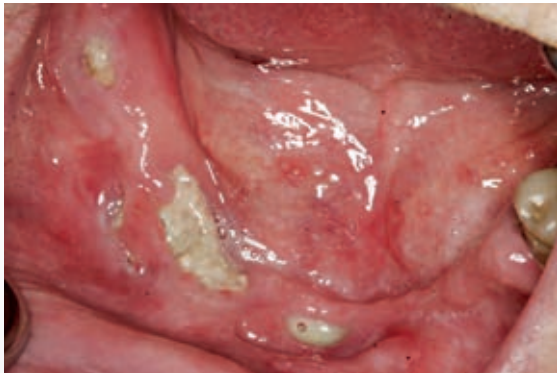

Fig. 1. Osteonekrose med multiple områder af eksponeret knogle i mandiblen hos 82-årig kvinde med brystcancer og knoglemetastaser. Zolendronsyre (Zometa®)-behandling gennem 30 måneder. Bemærk pusdannelse fortil. Patienten havde udfaldssymptomer fra højre n. mentalis region. Osteonekrose stadie 3.

Fig. 1. Osteonecrosis showing multiple areas of exposed bone in the mandible of a 82-year-old woman with breast cancer and bone metastases. Treated with zoledronic acid (Zometa®) through 30 months. Note pus formation in the frontal area. The patient had impaired sensibility of the right mental region. Osteonecrosis stage 3.

De yngste individer, der rammes af ONJ, er yngre kvinder med brystcancer, som tidligt har udviklet metastaser og dermed blevet behandlet med antiresorptive stoffer, som giver risiko for ONJ. Hovedparten af ONJ-patienter er i aldersgruppen 60 til 85 år og omfatter både brystcancer, prostatacancer, myelomatose og (sjældent) andre cancertyper (luncancer, nyrrecancer, mave-tarm-cancer, thyroideacancer) (4).

Fordelingen af almensygdomme blandt 205 konsekutive ONJ-patienter i Copenhagen ONJ Cohort fremgår af Tabel 4.

Blottet knogle ved eksostoser

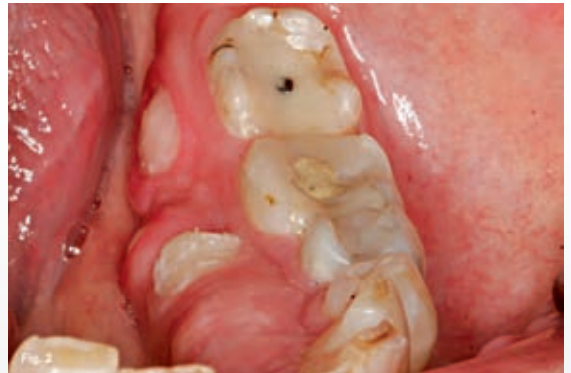

Fig. 2. Osteonekrose med blottet knogle sv.t. torus mandibularis hos 58-årig kvinde med brystcancer og metastaser behandlet med zolendronsyre (Zometa®) og ibandronat (Bondronat®) gennem 35 måneder.

Fig. 2. Exposed bone corresponding to exostosis in mandible (mandibular torus) in 58-year-old woman with breast cancer and metastases treated with zoledronic acid and ibandronate for 35 months.

Mens myelomatose i starten udgjorde størsteparten, er det nu brystcancerpatienter, der er hyppigst blandt cancerpatienterne (Tabel 4).

Kliniske manifestationer

Osteonekrose i kæberne viser sig klinisk ved eksponeret knogle, ofte svarende til en ikke-helet ekstraktionsalveole eller eksponeret knogle via en intra- eller ekstraoral fistel. Fig. 1-7 viser en række typiske manifestationer.

Anatomisk er ONJ hyppigst i underkæben (2/3), i ca. 8-10 % er både over- og underkæben afficeret samtidig (21). Fordelingen adskiller sig fra osteoradionekrose, som næsten udelukkende forekommer i underkæben.



Osteonekrose og absces

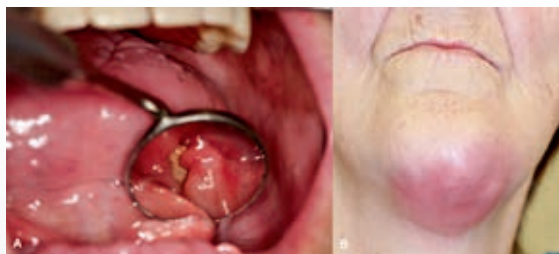


Fig. 3. Osteonekrose og absces hos 72-årig kvinde med myelomatose behandlet med pamidronat (Aredia®) i 114 måneder. **A.** Intraoral ses eksponeret knogle i mandiblen. **B.** Submandibulær absces.

Fig. 3. Osteonecrosis and abscess in a 72-year-old woman with multiple myeloma treated with pamidronate (Aredia®) for 114 months. **A.** Intraoral exposed bone of the mandible is seen. **B.** Submandibular abscess.

Patienter med torus mandibularis, torus palatinus og andre eksostoser er særlig udsat for at udvikle ONJ (Fig. 2). Eksostoserne består ofte af kompakt knoglevæv med lille blodforsyning og er dækket af en tynd slimhinde. ONJ på eksostoseområder kan dels optræde spontant, dels være traumatisk induceret. Traumerne kan være læsion af slimhinden fra en protese, fra en aftryksske i forbindelse med aftrykstagning, subgingival curretage eller en intubationsskade fra laryngoskopet i forbindelse med generel anæstesi (24).

De fleste patienter udviser kun et fokus med blottet knogle, mens enkelte udvikler store og mutiple udbredte områder med nekrotisk knogle i både maksil og mandibel (Fig. 1). Ved nogle osteonekrosetilfælde ses blot en fistel, som kan være næsten usynlig, men kun erkendes ved palpation, hvor der somme tider kan udpresses en dråbe pus (Fig. 6A).

I andre tilfælde er det kun hævelse og smerter, men ingen fisteldannelse, der afslører osteonekrosen. Disse tilfælde er non-exposed ONJ og kan kun diagnosticeres på en kombination af symptomer og billeddiagnostisk påvisning af osteonekrose. Non-exposed ONJ er en diagnostisk udfordring (se Definition af ONJ). Differentialdiagnosen overfor en periapikal eller paradontal infektion er somme tider vanskelig og må baseres på billeddiagnostik (Fig. 6B, C) og helst påvisning af nekrose ved histologisk undersøgelse af afficeret knogle.

Faktaboks 3

Kliniske manifestationer på osteonekrose i kæberne (ONJ) er blottet knogle og/eller fistel, hvorigennem knoglen kan sonderes persisterende mere end otte uger.

Radiologi

Osteonekrose kan vise sig radiologisk ved sekvesterdannelse, dvs. et radiopakt område omgivet af en radiolucent zone (Fig. 4B, 7C). I andre tilfælde viser røntgenbilledet eller scanning en ikke-helet ekstraktionsalveole (Fig. 4B, 5B). Ofte er de radiologiske forandringer svagt udtalte eller ikke specifikke trods større klinisk eksponeret knogle. Der kan ses såvel områder med øget radiopacitet som områder med radiolucens (osteolyse). Radiologiske tegn på langvarig antiresorptiv behandling er udvidet lamina dura omkring tænderne og generel øget sklerose i kæberne.

CT/CBCT scanning

ONJ viser sig på CT-scanning som sekvesterdannelse, radiopake eller radiolucente strukturer som ved konventionel røntgen. Ofte kan CT-scanningen vise afgrænsningen af en given osteonekroselæsion. Det har særlig betydning i maksillen, at evt. involvering af sinus maxillaris identificeres. En række patienter med ONJ i den posteriore del af maksillen har ledsagende sinusitis med pus i sinus eller reaktivt fortykket sinuslimhinde, ligesom bagvæg og den ossøse bund af sinus maxillaris kan være nekrotisk (Fig. 6C).

I mandiblen bag foramen mentale er det af særlig betydning at kunne identificere evt. involvering af canalis mandibulae (Fig. 7C). Omkring 8 % af ONJ-patienter har udfaldssymptomer fra n. alveolaris inferior som udtryk for nekrose i kæben omkring kanalen (21).

SPECT/CT-scanning og skintigrafi

Ved knogleskintigrafi indgives i blodbanen en radioaktiv isotop, som viser signal i knoglevæv, hvor der foregår ombygning. Dette signal er uspecifikt og forekommer ved såvel osteonekrose som metastaser. Dette kan være en diagnostisk udfordring, da 2/3 af ONJ-patienterne er cancerpatienter med knoglemetastaser. Imidlertid er der sjældent tvivl om, om det er ONJ eller en metastase ud fra den kliniske og radiologiske undersøgelse. Årsagen til det kraftige signal ved skintigrafi er formentlig, at den reaktive periostale reaktion med nydannet knogle omkring den nekrotiske knogle giver signalet (Fig. 5D). Den nekrotiske knogle giver ikke skintigrafisignal i sig selv.

Ved SPECT/CT-scanning kombineres en lavdosis CT-scanning med skintigrafi, og man får et 3-d-billede af ONJ-læsionens udbredning. Der er ofte sammenhæng mellem det kliniske, radiologiske og skintigrafiske billede, men i en række tilfælde ses meget større udbredning på skintigrafien end radiologisk (Fig. 5D). Disse forhold, inklusive muligheden for 3-d-rekonstruktion og snit gennem kæben med vurdering af involvering af sinus, nervedkanal mv. har stor betydning for operationsplanlægning.

Behandling

Behandlingen afhænger bl.a. af symptomer og sværhedsgraden af osteonekrosen. Stadiet 1, som er uden symptomer, behandles som hovedregel konservativt med klorhexidindmundskylning,

Eksponeret knogle i maksil

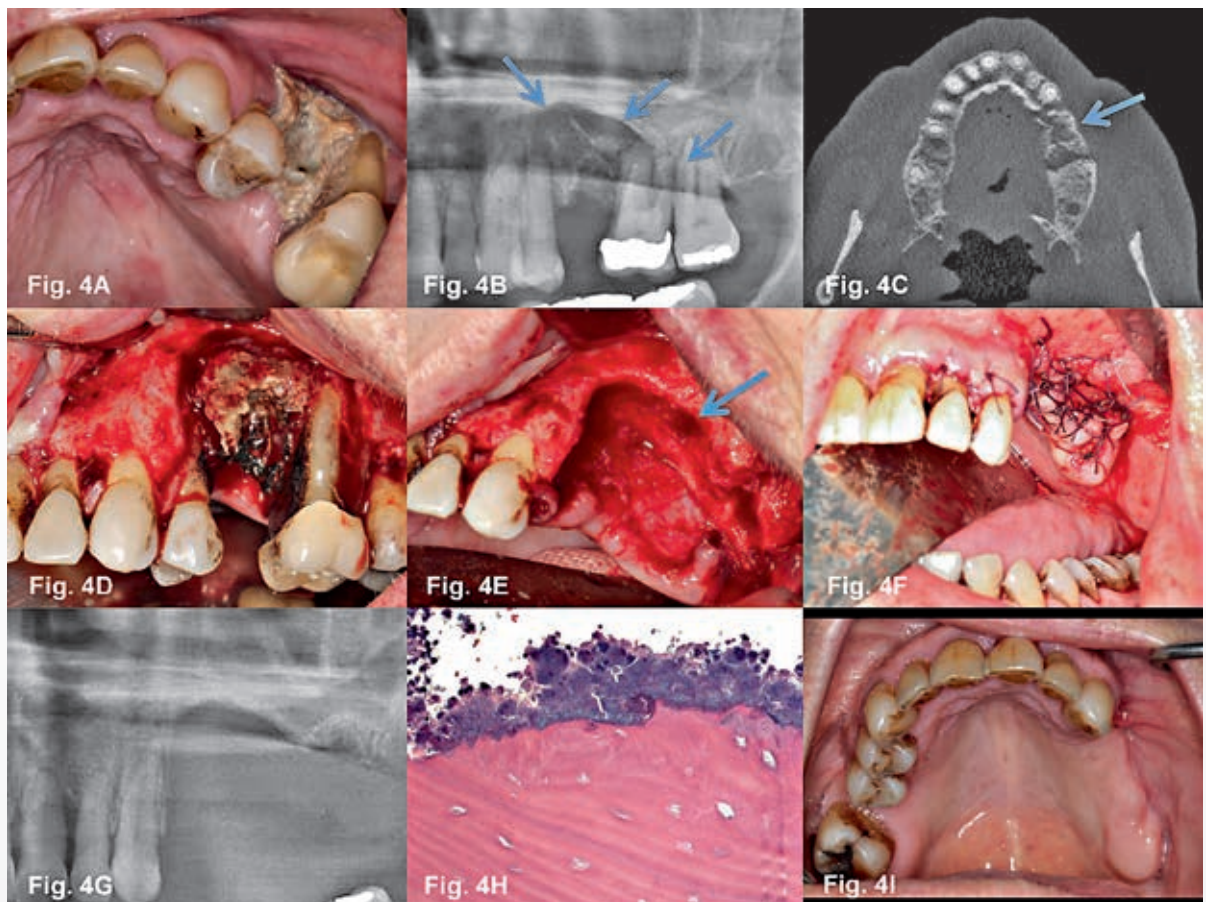


Fig. 4. Eksponeret knogle regio +4,5,6 hos 62-årig kvinde med osteoporose, behandlet med alendronat (Fosamax[®]) i 84 måneder efterfulgt af denosumab (Prolia[®]) i 18 måneder, i alt 102 måneders antiresorptiv behandling. Patienten havde fået ekstraheret +5 13 måneder tidligere. Der var løsnings af +4 og +6. Osteonekrose stadie 2. **A.** Klinisk eksponeret knogle. **B.** Radiologiske fund. Udsnit af panoramaoptagelse, som viser ikke helet alveole +5 samt radiolucent proces (osteolyse) regio +4,5,6,7 (pile) med centralt sekvester. **C.** CBCT. Der ses stort sekvestret sv.t. processus alveolaris i venstre overkæbe (pil). **D.** Peroperativt. Efter opklapning ses demarkeret sekvestret. Bemærk den grå-grønne farve af den nekrotiske knogle. **E.** Der er fjernet granulationsvæv, involverede tænder og nekrotisk knogle indtil klinisk vital knogle. Der er forbindelse til sinus maxillaris (pil). Bemærk ganeslimhindens periost er eksponeret over et større område. **F.** Primær suturering. Patienten blev behandlet med antibiotika i 10 dage postoperativt. **G.** Postoperativt kontrolrøntgen. **H.** Histologisk undersøgelse viste nekrotisk knogle med tomme osteocyt-lakuner og ansamling af bakterier på overfladen. Billede stillet til rådighed af prof. Jesper Reibel, Tandlægeskolen, Københavns Universitet. **I.** Tilstand en måned postoperativt viser heling. Patienten er nu symptomfri og betragtes som helbredt for osteonekrosen. Patientens tandtab og tyggefunktion er genoprettet med en delprotese.

Fig. 4. Exposed bone of region 24 to 26 in a patient with osteoporosis treated with alendronate (Fosamax[®]) for 84 months followed by 18 months of Denosumab (Prolia[®]), a total of 102 months of antiresorptive treatment. The patient had tooth 25 extracted 13 months before this picture. Tooth 24 and 26 were mobile. Stage 2. **A.** Clinically exposed bone. **B.** Radiologic findings. Section of panoramic radiograph of the patient showing non-healed alveolus 25, and radiolucent process involving the alveolar process of region 24 to 27 (arrows) with central sequestrum. **C.** CBCT. A large sequestrum is seen corresponding to the upper left alveolar process (arrow). **D.** Perioperative. Exploration showing demarcation of sequestrum. Note the grayish-green color of the necrotic bone. **E.** Perioperative condition after removal of granulation tissue, involved teeth and necrotic bone until level of clinically vital bone. There is communication to the maxillary sinus (arrow). Note that the palatal mucosa is exposed over a large area. **F.** Primary suture. The patient was treated with antibiotics for 10 days postoperatively. **G.** Postoperative radiograph. **H.** Histology showing empty osteocyte lacunae and accumulation of bacteria on the surface. Courtesy of Prof. Jesper Reibel, Department of Odontology, University of Copenhagen. **I.** The condition 1 month postoperatively showing complete healing. The patient is now free of symptoms and is considered cured from the osteonecrosis. The missing teeth are replaced by a removable denture.

Eksponeret knogle hos 53-årig kvinde med lungecancer og knoglemetastaser

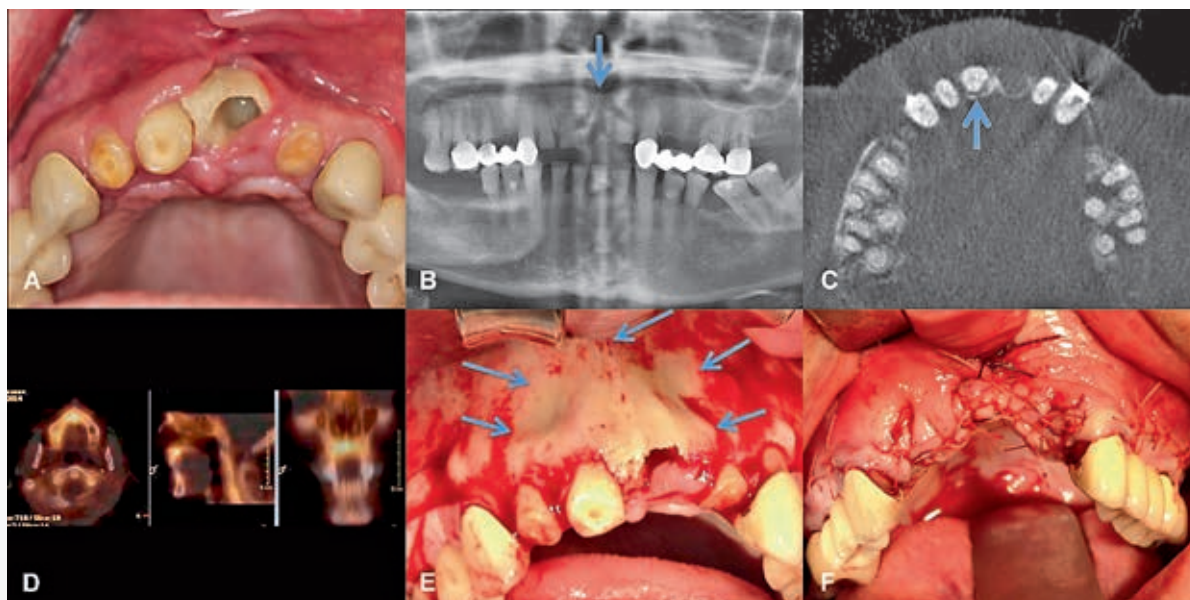


Fig. 5. Eksponeret knogle hos 53-årig kvinde med lungecancer og knoglemetastaser behandlet med zolendronsyre (Zometa[®]) i 16 måneder og efterfølgende med denosumab (XGEVA[®]) i 15 måneder, i alt 31 måneders antiresorptiv behandling. Patienten fik endvidere en tyrosinkinasehæmmer: asatinib. **A.** Patienten havde fået ekstraheret +1 fire måneder tidligere. **B.** Udsnit af panoramafotografi viser ikke helet alveole +1 samt radices relictae. **C.** CBCT viser tom alveole +1 samt osteolyse palatinalt for 1+ (pil). **D.** SPECT-CT scanning, som viser øget signal i den anteriore del af maksillen, som tyder på involvering af hele den anteriore del af maksillen. **E.** Peroperativt billede viser ekstensiv nekrose omfattende processus alveolaris regio 2+ til +3, som måtte resekeres (pile). Bemærk den manglende blodforsyning. **F.** Primær suturering efter resektion af nekrotisk alveolære proces regio 2,1+1,2.

Fig. 5. Exposed bone in 53-year-old woman with lung cancer and bone metastases treated with zoledronic acid (Zometa[®]) for 16 months followed by Denosumab (XGEVA[®]) for 15 months, a total of 31 months of anti-resorptive treatment. The patient also was treated with a tyrosine kinase inhibitor: asatinib. **A.** The patient had tooth 21 extracted 4 months earlier. **B.** Section of panoramic radiograph showing non-healed alveolus and retained roots. **C.** CBCT showing empty alveolus regio 21 and osteolysis palatally for tooth 11 (arrow). **D.** SPECT-CT scan showing signal in upper anterior maxilla with involvement of the entire anterior part of the maxilla. **E.** Operative view showing extensive osteonecrosis involving the alveolar process of the maxilla regio 12 to 22, which had to be resected (arrows). Note the missing blood supply. **F.** Primary suture after resection of the necrotic alveolar proces regio 12 to 22.

etablering af god mundhygiejne og jævnlig klinisk kontrol (Fig. 2). Hvis eksponeret knogle generer og giver anledning til tryk-sår, kan knogleoverfladen med fordel aflattes. Enkelte stadie 1-patienter bliver opereret, men det er ikke hovedreglen. Nogle få stadie 1-patienter heler af sig selv med spontan afstødning af sekvestre, mens de fleste forbliver uændret med blottet knogle, eller udvikler infektionssymptomer i form af hævelse og smerte og/eller pusdannelse og dermed overgår til stadie 2. Disse kræver altid behandling, dels med antibiotikum, dels med operation. Ofte virker almindelig penicillin udmærket, i nogle tilfælde suppleres med metronidazol i 1-2 uger, hvorunder infektionssymptomerne som regel mindskes. Ubehandlet recidiverer infektionen ofte, og ikke sjældent ses yderligere progression, især hos cancerpatienter i højdosisebehandling.

Hos patienter med ONJ-stadie 2 har det vist sig, at kirurgisk fjernelse af nekrotisk knogle ved blokresektion og sekvestrektomi med primær lukning har ført til heling i over 85 % af tilfældene (Fig. 4). (25). Stadie 3-patienter, som udgør ca. 10 % af patienterne med ONJ, omfatter de mest alvorlige tilfælde med bl.a. kutan fisteldannelse (Fig. 7), spontan fraktur (Fig. 7) eller infektion i sinus maxillaris (Fig. 6). Behandling af disse patienter kræver næsten altid en kombination af langvarig antibiotikumbehandling og kirurgi (24-26).

Kirurgisk behandling ved stadie 3-patienter med affektion af mandiblen kræver ikke sjældent kontinuitetsresektion og indsættelse af rekonstruktionsskinne. Det er ikke muligt at transplantere knogle til resektionsområdet uden brug af mikrokirurgisk teknik mhp. sikring af blodtilførsel til knoglen. I

alvorlige, heldigvis sjældne, tilfælde, hvor mandiblen ikke kan rekonstrueres med en rekonstruktionsskinne, kan der anvendes fibulatransplantat med sikring af blodforsyningen med mikrovaskulær kirurgisk teknik.

Nogle patienter med ONJ præsenterer sig første gang med en submandibulær eller intraoral absces som tegn på akut infektion, som er kombineret med blottet knogle intraoralt (Fig. 3). Herudover kan abscesdannelse opstå på et hvilket som helst tidspunkt under sygdomsforløbet. Over tid optræder abscesdannelse i 30 % af tilfældene og er dermed ret almindeligt. Abscesdannelse er alt andet lige forbundet med højere ONJ-stadie, men operationsresultaterne af ONJ-læsionerne er lige så gode som for de patienter, der ikke har abscesdannelse (27).

Faktaboks 4

Osteonekrose i kæberne behandles konservativt eller kirurgisk. Alle patienter med osteonekrose bør sikre god mundhygiejne og anbefales supplerende mundskylning med klorheksidin 0,1 % 2 x dagligt. Over 85 % af de danske patienter, der er opereret, er blevet raske.

Generelle retningslinjer vedrørende ONJ i litteraturen

Der er opsamlet betydelig viden om ONJ siden de første tilfælde i 2003. En række organisationer har offentliggjort consensuspapers vedr. diagnostik, behandling og forebyggelse (4,13,17-20). Der er global enighed om behov for forskning i ONJ. Forskningen foregår aktuelt med stor aktivitet i såvel Danmark, Norge og Sverige som resten af verden. Der udføres forskning i epidemiologi, klassifikation, kliniske manifestationer, billeddiagnostik samt behandling og eksperimentelle studier med dyremodeller og cellekulturer (4,21,24, 32-36).

Retningslinjer for tandlæger og læger

I det følgende afsnit er de generelle retningslinjer fra litteraturen omsat til specifikke retningslinjer for forholdsregler før og under antiresorptiv behandling samt retningslinjer, når ONJ er udviklet.

Retningslinjer for start af antiresorptiv behandling

Patienter, der skal starte bisfosfonat- eller denosumab-behandling bør informeres om risiko for at udvikle osteonekrose. Risikoen er især betragtelig for cancerpatienter med metastaser, der skal i højdosisbehandling, mens den er lille for osteoporosepatienter (4). Risikoen for osteonekrose kan reduceres betydeligt ved at fjerne odontogene infektionsfoci før start af den antiresorptive behandling (6,3,17,19,20,28).

Alle patienter anbefales således at konsultere deres egen tandlæge med henblik på undersøgelse og behandling af eventuelle tandfoci. Patienterne bør ideelt set ikke have behov for

Ikke-eksponeret osteonekrose i maksillen hos 69-årig mand med prostatacancer og metastaser

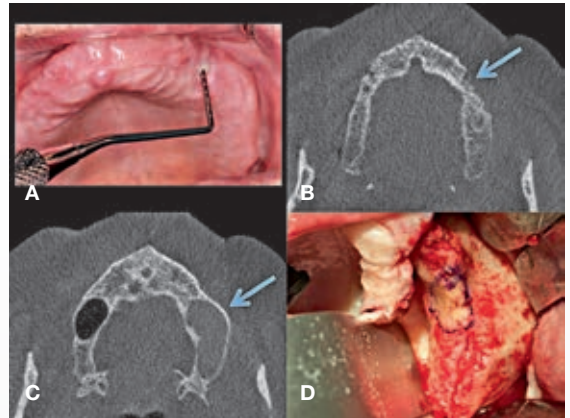


Fig. 6. Ikke-eksponeret osteonekrose i maksillen hos 69-årig mand med prostatacancer og metastaser behandlet med Denosumab (XGEVA®) gennem 19 måneder. Patienten har smerter i venstre overkæbe. Det kliniske billede viser tilsyneladende normal tandløs processus alveolaris. **A.** Klinisk ses tilsyneladende normal tandløs kæbe, men ved palpation og sondering kan eksprimeres pus gennem lille, næsten usynlig fistel, som kan sonderes til knoglen. **B.** CBCT viser sequestrer regio +4,5 (pil). **C.** Infektionen omfattede også venstre sinus maxillaris. **D.** Peroperativt billede viser osteonekrose, som er optegnet på overfladen. Processen involverede sinus maxillaris, som blev rensset for pus og granulationsvæv, og hullet blev lukket med stillet lap af corpus adiposum buccae, efterfulgt af mundslimhindelukning. Ukompliceret healing.

Fig. 6. Non-exposed osteonecrosis of the maxilla of 69-year-old man with prostate cancer and metastases treated with Denosumab (XGEVA®) for 19 months. The patient has pain in the left upper jaw. The clinical view shows apparently normal edentulous upper jaw. **A.** There is no visible bone, but on palpation and probing a small droplet of pus can be expelled through a nearly invisible fistula, where the bone can be probed. **B.** CBCT shows sequestrum at region 24 and 25 (arrow). **C.** The infection involved also the left maxillary sinus. **D.** Peroperative view showing osteonecrosis outlined on the bone surface. The process involved the maxillary sinus, which was debrided, and granulations tissue removed and the wound closed with a flap of buccal fat pad, with mucosal closure on top. Uneventful healing was accomplished.

tandekstraktioner eller anden dento-alveolær kirurgi, når den antiresorptive behandling startes. Det er meget vigtigt, at blødtvævhelingen efter eventuelle tandekstraktioner er komplet før opstart af antiresorptiv behandling. Regelmæssig tandlægekontrol bør være livslang, idet risikoen for udvikling af ONJ øges med varigheden af antiresorptiv behandling (4). Der findes aktuelt i Danmark ikke lovmæssigt tilskud til sanering eller tandbehandling hos denne gruppe patienter.

Osteonekrose i højre mandibel hos 67-årig kvinde med osteoporose

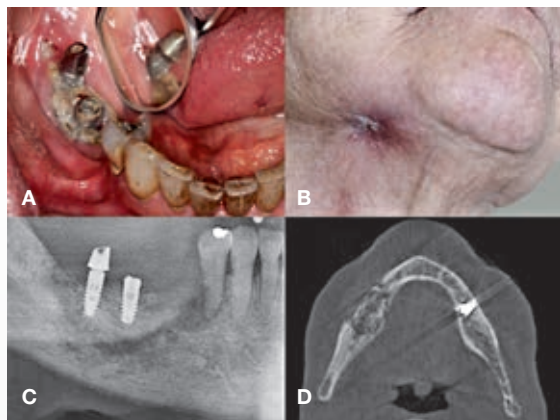


Fig. 7. Osteonekrose i højre mandibel hos 67-årig kvinde med osteoporose behandlet med alendronat gennem 60 måneder. **A.** Patienten havde fået indsat to implantater to år tidligere og har siden udviklet aktuelle tilstand. **B.** Ekstraoral fistel, hvorfra der siver pus. Betydelig smerte og nedsat sensibilitet af højre mentalis region. Osteonekrosestadiet 3. **C.** Udsnit af panoramaoptagelse af patienten i Fig. 7A viser sekvester sv.t. højre side af mandiblen involverende de to implantater og omgivet af radiolucent zone. Der er endvidere spontan fraktur af mandiblen. **D.** CBCT viser udbredt osteonekrose i højre side af mandibel inklusive spontan fraktur. Patienten blev behandlet med kontinuitetsresektion og indsættelse af rekonstruktionsskinne.

Fig. 7 . Osteonecrosis in right mandible of 67-year-old woman with osteoporosis treated with alendronate for 60 months. **A.** The patient had 2 dental implants inserted 2 year previously and developed the present condition. **B.** Extraoral fistula with pus formation. Significant pain and decreased sensibility of right mentalis region. Osteonecrosis stage 3. **C.** Panoramic radiograph of the patient in Fig. 7A showing sequester formation of right mandible. **D.** CBCT showing extensive osteonecrosis of the right side of the mandible including fracture. The patient was treated with a continuity resection and reconstruction plate.

Retningslinjer for patienter under igangværende antiresorptiv behandling

Risikoen for at udvikle ONJ efter tandekstraktion hos en patient, som har været behandlet i en periode med bisfosonat, er meget højere for cancerpatienter i højdosisebehandling end for osteoporosepatienter i lavdosisebehandling (29). Risikoen for, at osteoporosepatienter udvikler ONJ, er meget lav, og tandekstraktioner kan sædvanligvis udføres uden problemer i primærsektoren, dvs. hos privat tandlæge. Osteoporosepatienter, som får zoledronsyre årligt eller denosumab to gange årligt, bør ikke få udført kirurgisk indgreb eller tandekstraktioner, lige efter at disse medikamenter er givet. Om muligt bør patienterne vente, til de nærmer sig næste antiresorptive behandling. Der

foreligger ikke evidens for eller imod antibiotikumbehandling efter tandekstraktion hos osteoporosepatienter. Hver patient bør vurderes individuelt, men forfatterne finder det ofte rimeligt at give antibiotikum, fx almindelig penicillin 1 mill i.e. x 3 dgl. fra præoperativt til 7 dage postoperativt. Tandekstraktion på osteoporosepatienter kan foregå som simpel ekstraktion uden primær kirurgisk lukning, men tandlægen bør sikre heling af alveolen og henvise patienter til en kæbekirurgisk afdeling, hvis der ikke er sket heling efter fire uger (29). Der anbefales mundskylning med 0,1 % klorheksidin i helingsperioden, indtil tandbørstning af resttandsættet kan foregå sufficient. Patienter i antiresorptiv behandling er vist at have en forlænget alveolær helingstid sammenlignet med patienter, som ikke får denne behandling (30). Tandekstraktion på patienter i højdosisebehandling, fx XGEVA®, bør henvises til en kæbekirurgisk afdeling, mens tandekstraktion på lavdosisepatienter som udgangspunkt kan foretages i primærsektoren. Kirurgi af anden art inklusive parodontalkirurgi og fjernelse af retinerede tænder på lavdosisepatienter kan foregå efter ovenstående retningslinjer i primærsektoren.

Implantatbehandling

Indsættelse af tandimplantater er en rapporteret risikofaktor. Imidlertid synes risikoen for ONJ lav hos osteoporosepatienter på perorale antiresorptiva. Det anbefales specielt at følge op på disse patienter, da implantatproblemer kan opstå længe efter indsættelse. Der fandtes ingen tilfælde af ONJ blandt 82 osteoporosepatienter med tandimplantater (31). Tandimplantater synes således at kunne indsættes hos osteoporosepatienter under forudsætning af individuel risikovurdering, dvs. hensyntagen til knoglekvalitet og kvantitet samt andre generelle risikofaktorer som tobak, diabetes og komorbiditeter. Alle patienter bør informeres om, at der eksisterer en risiko for udvikling af ONJ og dermed tab af implantatet mv. Risikoen er betydeligt større for cancerpatienter i højdosisebisfosonatbehandling, og for disse er implantatbehandling som udgangspunkt kontraindiceret. Når det gælder brystcancerpatienter, som får adjuvant højpotent bisfosonat (Zometa®) to gange om året i fem år, har man aktuelt ingen særlig viden, da sådan behandling kun har foregået i den senere tid. Opfølgning er vigtigt, og udover de medicinrelaterede risici bør man altid ved en aktuel risikovurdering også være opmærksom på øvrige risikofaktorer som tobaksrygning, steroidbehandling og diabetes. Der er endnu ikke systematiske data om tandimplantater på patienter i denosumabbehandling. Der henvises i øvrigt til afsnittet ovenfor om bisfosonatbehandlede, indtil vi har undersøgelser, der fokuserer på denosumabbehandlede patienter.

Retningslinjer for tandbehandling og oral kirurgi, inkl. tandekstraktioner hos patienter med diagnosticeret osteonekrose i kæberne

Patienter med diagnosticeret ONJ kan få almindelig tandbehandling i primærsektoren, inkl. tandrensning, fyldningsterapi, kronebehandling, rodbehandlinger og lign. som ikke inklude-

rer kirurgi. Patienter, der har behov for tandekstraktion eller anden kirurgi, bør henvises til en kæbekirurgisk afdeling.

Tandekstraktion bør udføres under antibiotikumbehandling, fx penicillin 1 ml i.e. x 3 i 7 dage og så atraumatisk som muligt. Ekstraktionen inkluderer alveolektomi og primær lukning af den orale mucosa for ikke at efterlade eksponeret knogle. Der afventes data fra en række studier som er i gang og skal belyse risikoen for udvikling af ONJ efter tandekstraktion med primær lukning på patienter i højdosisantiresorptiv behandling.

Faktaboks 5

Tandekstraktion på patienter i lavdosisantiresorptiv behandling kan foregå i primærsektoren, under forudsætning af at patienterne kontrolleres, indtil heling er opnået. Tandekstraktion på patienter i højdosisantiresorptiv behandling bør henvises til nærmeste kæbekirurgisk hospitalsafdeling.

Retningslinjer for patienter, hvor der mistænkes ONJ

Patienter med nyopdaget ONJ eller mistanke om ONJ bør henvises til en kæbekirurgisk afdeling på hospital. Er der eksponeret knogle, vil man næppe være i tvivl, men ved fistel og non-exposed ONJ kan diagnostikken være vanskelig. Det bør primært sikres, at der ikke er tale om apikal eller marginal parodontitis, som kan behandles i primærsektoren.

Taksigelse

Forfatterne takker Fredrik Haugen Pedersen, Fotosektionen, Det odontologiske Fakultet, Universitetet i Oslo, Norge, for hjælp med sammensætning af kliniske fotos. Endvidere takkes tandlægerne René Færch og Henriette Dalsten samt forskningssygeplejerske Luise Lund og forskningsassistent Emilie Worning, alle Rigshospitalet, for assistance ved dataindsamling.

ABSTRACT (ENGLISH)

Medication-related osteonecrosis – review and guidelines

Osteonecrosis of the jaws (ONJ) is an increasing problem all over the world. ONJ is a severe complication to antiresorptive treatment with bisphosphonate, denosumab, and certain chemotherapeutic drugs. ONJ can lead to loss of teeth and parts of the jaw, and incapacitate the masticatory function. The antiresorptive treatment is used towards metastases from certain malignant

conditions and osteoporosis. Lately, the antiresorptive treatment is also used as an adjuvant treatment in postmenopausal women with breast cancer to reduce risk of recurrence. In this paper the epidemiology, symptoms, diagnostic features, clinical findings, and treatment are reviewed. Finally, guidelines are given for dental treatment, oral surgery, and referral of patients on antiresorptive treatment in the primary health care sector.

Litteratur

- Marx RE. Pamidronate (Aredia) and zoledronate (Zometa) induced avascular necrosis of the jaws: a growing epidemic. *J Oral Maxillofac Surg* 2003;61:1115-7.
- SUNDHEDSSTYRELSEN. Langtidsbehandling af osteoporosepatienter med bisfosfonater. (Set 2015 september). Tilgængelig fra: URL: <http://sundhedsstyrelsen.dk/da/udgivelser/2012/~media/5AFD E3BE96FA448CB16F7716BAC03 BC4.ashx>.
- Rathbone EJ, Brown JE, Marshall HC et al. Osteonecrosis of the jaw and oral health-related quality of life after adjuvant zoledronic acid: an adjuvant zoledronic acid to reduce recurrence trial subprotocol (BIG01/04). *J Clin Oncol* 2013;31:2685-91.
- Ruggiero SL, Dodson TB, Fantasia J et al. American Association of Oral and Maxillofacial Surgeons position paper on medication-related osteonecrosis of the jaw--2014 update. *J Oral Maxillofac Surg* 2014;72:1938-56.
- Ruggiero SL, Mehrotra B, Rosenberg TJ et al. Osteonecrosis of the jaws associated with the use of bisphosphonates: a review of 63 cases. *J Oral Maxillofac Surg* 2004;62:527-34.
- Kühl S, Walter C, Acham S et al. Bisphosphonate-related osteonecrosis of the jaws—a review. *Oral Oncol* 2012;48:938-47.
- Walter C, Al-Nawas B, Grötz KA et al. Prevalence and risk factors of bisphosphonate-associated osteonecrosis of the jaw in prostate cancer patients with advanced disease treated with zoledronate. *Eur Urol* 2008;54:1066-72.
- Bamias A, Kastiris E, Bamia C et al. Osteonecrosis of the jaw in cancer after treatment with bisphosphonates: incidence and risk factors. *J Clin Oncol* 2005;23:8580-7.
- Yamazaki T, Yamori M, Yamamoto K et al. Risk of osteomyelitis of the jaw induced by oral bisphosphonates in patients taking medications for osteoporosis: a hospital-based cohort study in Japan. *Bone* 2012;51:882-7.
- Guarneri V, Miles D, Robert N et al. Bevacizumab and osteonecrosis of the jaw: incidence and association with bisphosphonate therapy in three large prospective trials in advanced breast cancer. *Breast Cancer Res Treatment* 2010;122:181-8.
- Marx RE, Cillo JE, Jr., Ulloa JJ. Oral bisphosphonate-induced osteonecrosis: risk factors, prediction of risk using serum CTX testing, prevention, and treatment. *J Oral Maxillofac Surg* 2007;65:2397-410.
- Drake MT, Clarke BL, Khosla S.

- Bisphosphonates: mechanism of action and role in clinical practice. *Mayo Clinic Proceedings* 2008;83:1032-45.
13. Ruggiero SL, Fantasia J, Carlson E. Bisphosphonate-related osteonecrosis of the jaw: background and guidelines for diagnosis, staging and management. *Oral Surg Oral Med Oral Pathol Oral Radiol Endod* 2006;102:433-41.
 14. Brunello A, Saia G, Bedogni A et al. Worsening of osteonecrosis of the jaw during treatment with sunitinib in a patient with metastatic renal cell carcinoma. *Bone* 2009;44:173-5.
 15. Hopp RN, Pucci J, Santos-Silva AR et al. Osteonecrosis after administration of intravitreal bevacizumab. *J Oral Maxillofac Surg* 2012;70:632-5.
 16. Marino R, Orlandi F, Arecco F et al. Osteonecrosis Of The Jaw In A Patient Receiving Cabozantinib. *Austral Dent J* 2014; doi: .10.1111.
 17. AMERICAN ASSOCIATION OF ORAL AND MAXILLOFACIAL SURGEONS et al. Position paper on bisphosphonate-related osteonecrosis of the jaws. *J Oral Maxillofac Surg* 2007;65:369-76.
 18. Ruggiero SL, Dodson TB, Assael LA et al. American Association of Oral and Maxillofacial Surgeons position paper on bisphosphonate-related osteonecrosis of the jaw - 2009 update. *Austral Endod J* 2009;35:119-30.
 19. Migliorati CA, Casiglia J, Epstein J et al. Managing the care of patients with bisphosphonate-associated osteonecrosis: an American Academy of Oral Medicine position paper. *J Amer Dent Assoc* 2005;136:1658-68.
 20. Hellstein JW, Adler RA, Edwards B et al. Managing the care of patients receiving antiresorptive therapy for prevention and treatment of osteoporosis: executive summary of recommendations from the American Dental Association Council on Scientific Affairs. *J Amer Dent Assoc* 2011;142:1243-51.
 21. Schiodt M, Reibel J, Oturai P et al. Comparison of nonexposed and exposed bisphosphonate-induced osteonecrosis of the jaws: a retrospective analysis from the Copenhagen cohort and a proposal for an updated classification system. *Oral Surg Oral Med Oral Pathol Oral Radiol* 2014;117:204-13.
 22. Fedele S, Bedogni G, Scoletta M et al. Up to a quarter of patients with osteonecrosis of the jaw associated with antiresorptive agents remain undiagnosed. *The Brit J Oral Maxillofac Surg* 2015;53:13-7.
 23. Di Fede O, Fusco V, Matranga D et al. Osteonecrosis of the jaws in patients assuming oral bisphosphonates for osteoporosis: a retrospective multi-hospital-based study of 87 Italian cases. *Eur J Internal Med* 2013;24:784-90.
 24. Yazdi PM, Schiodt M. Dentoalveolar trauma and minor trauma as precipitating factors for medication-related osteonecrosis of the jaw (ONJ): a retrospective study of 149 consecutive patients from the Copenhagen ONJ Cohort. *Oral Surg Oral Med Oral Pathol Oral Radiol* 2015;119:416-22.
 25. Schiodt M Rostgaard J, Oturai P et al. Surgical treatment of Bisphosphonate-induced Osteonecrosis of the jaws significantly reduces pain. Association for Oral & Maxillofacial Surgery biannual Congress, Barcelona, Spain. 2013;ICOMS13.
 26. Otto S, Abu-Id MH, Fedele S et al. Osteoporosis and bisphosphonates-related osteonecrosis of the jaw: not just a sporadic coincidence--a multi-centre study. *J Craniomaxillofacial Surg* 2011;39:272-7.
 27. Schiodt M. Ahrensburg SS. Does abscess formation affect prognosis and treatment outcome of bisphosphonate-induced osteonecrosis of the jaws? Report from the Copenhagen ONJ Cohort. European Association for Cranio Maxillofacial Surgery Congress. September 2014.
 28. Ruggiero S, Gralow J, Marx RE et al. Practical guidelines for the prevention, diagnosis, and treatment of osteonecrosis of the jaw in patients with cancer. *J Oncol Practice* 2006;2:7-14.
 29. Yazdi PM, Schiodt M. Retningslinjer for tandekstraktion på patienter i bisfosfonatbehandling. (Guidelines for tooth extractions on patients in bisphosphonate treatment). *Tandlægebladet* 2013;117:298-305.
 30. Migliorati CA, Saunders D, Conlon MS et al. Assessing the association between bisphosphonate exposure and delayed mucosal healing after tooth extraction. *J Amer Dent Assoc* 2013;144:406-14.
 31. Koka S, Babu NM, Norell A. Survival of dental implants in post-menopausal bisphosphonate users. *J Prosthodont Res* 2010;54:108-11.
 32. Pautke C, Kreutzer K, Weitz J et al. Bisphosphonate related osteonecrosis of the jaw: A minipig large animal model. *Bone* 2012;51:592-9.
 33. Abtahi J, Agholme F, Aspenberg P. Prevention of osteonecrosis of the jaw by mucoperiosteal coverage in a rat model. *Int J Oral Maxillofac Surg* 2013;42:632-6.
 34. Otto S, Pautke C, Opelz C et al. Osteonecrosis of the jaw: effect of bisphosphonate type, local concentration, and acidic milieu on the pathomechanism. *J Oral Maxillofac Surg* 2010;68:2837-45.
 35. Schiodt M, Larsson Wexell C, Herlofson BB et al. Existing data sources for clinical epidemiology: Scandinavian Cohort for osteonecrosis of the jaw – work in progress and challenges. *Clin Epidemiol* 2015;7:107-16.
 36. Ehrenstein V, Gammelager H, Schiodt M et al. Evaluation of an ICD-10 algorithm to detect osteonecrosis of the jaw among cancer patients in the Danish National Registry of Patients. *Pharmacoepidemiol Drug Safety*. 2015 [Epub ahead of print].